

Eficácia da irrigação ultrassônica passiva na remoção de hidróxido de cálcio

Efficacy of irrigation ultrasonic passive in removal of calcium hydroxide paste from root canals

Priscila Tahani Michelsen ZART^a, Carina MICHELON^b, Fabrício Batistim ZANATTA^b,
Carlos Alexandre Souza BIER^b, Angelo Pegoraro MANFIO^a

^aFaculdade de Odontologia, UNIFRA – Centro Universitário Franciscano, Santa Maria, RS, Brasil

^bUFMS – Universidade Federal de Santa Maria, Santa Maria, RS, Brasil

Resumo

Introdução: Remanescentes de Hidróxido de Cálcio [Ca(OH)₂] podem interferir na qualidade da obturação endodôntica. **Objetivo:** Avaliar a eficácia da Irrigação Ultrassônica Passiva (IUP) associada à técnica convencional na remoção de medicação intracanal à base de Ca(OH)₂. **Metodologia:** Trinta dentes humanos anteriores monorradiculares foram usados. Os canais radiculares foram preparados com instrumentos manuais tipo K e preenchidos com medicação intracanal à base de Ca(OH)₂, contendo PMCC e propilenoglicol. Após sete dias, a pasta de Ca(OH)₂ foi removida de todos os canais radiculares com um instrumento manual e irrigação de NaOCl 1% com seringa. Os espécimes foram randomizados em dois grupos (n=12) de acordo com a irrigação final: Irrigação Manual – agitação manual de EDTA 17% e irrigação de NaOCl 1%; IUP – agitação ultrassônica de NaOCl 1% (três ativações de 20s) seguida da ativação de EDTA 17% por 1 min. O Grupo Controle (n=6) não recebeu medicação intracanal. Todos os espécimes foram clivados e a quantidade de Ca(OH)₂ remanescente foi calculada com o auxílio do estereomicroscópio (20×). Os testes Kruskal-Wallis e Wilcoxon foram utilizados para avaliar a porcentagem de Ca(OH)₂ remanescente. **Resultado:** O grupo da IUP apresentou, estatisticamente, as menores porcentagens de Ca(OH)₂ remanescente, quando comparado ao grupo da Irrigação Manual, independentemente dos terços analisados ($P < 0,05$). O terço apical apresentou a maior quantidade de medicação residual, em ambos os grupos ($P < 0,05$). **Conclusão:** A associação da IUP com a técnica convencional demonstrou ser mais eficiente na remoção de medicação intracanal à base de Ca(OH)₂ do que a combinação da Irrigação Manual com a técnica convencional.

Descritores: Hidróxido de cálcio; ultrassom; irrigação.

Abstract

Introduction: Remnants of calcium hydroxide (Ca(OH)₂) can interfere in the quality of endodontic treatment. **Aim:** Evaluate the efficacy of Passive Ultrasonic Irrigation (PUI) associated with the conventional technique in removing intracanal medication Ca(OH)₂-based. **Methodology:** Thirty monoradiculares anterior human teeth were used. The root canals were prepared with manual instruments type K and filled with intracanal medication Ca(OH)₂-based containing CMCP and propylene glycol. After 7 days, Ca(OH)₂ was removed of all root canal with a manual instrument and irrigation of the 1% NaOCl with syringe. The specimens were randomly divided into two groups (n=12) according to the final irrigation: Manual Irrigation – manual agitation of 17% EDTA and 1% NaOCl irrigation; PUI - ultrasonic agitation of NaOCl 1% (3 activations of 20s) followed by activation of 17% EDTA for 1 min. The control group (n=6) received no medication. All the specimens were cleaved and the amount of Ca(OH)₂ remaining was calculated with the auxiliary of estereomicroscópio (20×). Kruskal-Wallis tests and Wilcoxon tests were used to evaluate the percentage of Ca(OH)₂ remaining. **Result:** The group of PUI showed statistically the lowers percentages of Ca(OH)₂ when compared to group of Manual Irrigation, independently, of thirds analyzed ($P < 0.05$). The apical showed the higher amount of residual medication, in both groups ($P < 0.05$). **Conclusion:** The association of PUI with the conventional technique proved to be more efficient in removing medication of Ca(OH)₂-based that the combination of Manual irrigation with conventional technique.

Descriptors: Calcium hydroxide; ultrasound; irrigation.

INTRODUÇÃO

O Hidróxido de Cálcio $[Ca(OH)_2]$ se estabeleceu como a medicação intracanal mais usada durante o tratamento endodôntico em virtude de suas propriedades antimicrobianas, sua efetividade sobre a maioria dos patógenos e sua biocompatibilidade¹⁻³. Entretanto, para excluir qualquer interferência negativa entre medicamento e material obturador, e para garantir a qualidade da obturação, todos os resíduos de $Ca(OH)_2$ devem ser retirados das paredes do canal antes da obturação⁴⁻¹².

Para a remoção do $Ca(OH)_2$, é essencial escolher uma técnica eficiente, capaz de remover a maior quantidade possível da medicação. Normalmente, o método mais utilizado é a combinação de um instrumento manual com a irrigação, realizada com o auxílio de seringa e pontas de irrigação, tendo como soluções irrigadoras o hipoclorito de sódio (NaOCl) e o ácido etilenodiaminotetracético (EDTA)^{13,14}. Entretanto, segundo alguns autores, nenhuma técnica é capaz de remover completamente o $Ca(OH)_2$ do interior do sistema de canais radiculares^{9,13-18}.

A remoção do $Ca(OH)_2$, principalmente no terço apical, é ainda mais difícil quando somente técnicas manuais são utilizadas¹³, já que a instrumentação e a irrigação por si sós não garantem a completa limpeza das paredes do canal radicular, devido à presença de remanescentes em suas irregularidades ou extensões¹⁹.

Deste modo, é importante que esse processo seja combinado com uma irrigação adequada, para completar o processo de limpeza, principalmente nas áreas inacessíveis à instrumentação. A Irrigação Ultrassônica Passiva (IUP) tem sido utilizada como um método eficiente na remoção de sujidades e detritos dentinários²⁰⁻²². Além disso, a literatura vem documentando seu uso quanto à remoção de medicações intracanal à base de $Ca(OH)_2$ ^{17,23,24}. Contudo, esses estudos não estabelecem um protocolo adequado capaz de remover completamente o $Ca(OH)_2$ do interior do sistema de canais radiculares.

Uma vez que já é bem aclarado que a medicação intracanal deve ser removida do canal radicular antes da obturação, para promover um selamento hermético de todo o canal radicular⁶, o objetivo deste estudo foi avaliar a eficácia da IUP na remoção do $Ca(OH)_2$, como um método auxiliar à técnica convencional.

METODOLOGIA

O projeto de pesquisa foi submetido ao Comitê de Ética em Pesquisa, sendo aprovado sob o número: 115.2011.2. Trinta dentes anteriores unirradiculares humanos superiores e inferiores foram obtidos do Banco de Dentes do Curso de Odontologia. Dentes com reabsorção interna e externa, má formação radicular, rizogênese incompleta e com dois canais foram excluídos da amostra. Os dentes foram armazenados em soro fisiológico até o início da fase experimental.

A abertura coronária dos espécimes foi realizada com pontas diamantadas 1012 e 1014 (KG Sorensen, São Paulo, Brasil),

de acordo com as características morfológicas de cada dente, em alta velocidade, sob refrigeração (spray ar/água). O teto da câmara pulpar foi removido com brocas do tipo Batt (Dentsply-Maillefer, Ballaigues, Suíça) e a exploração do canal radicular foi realizada com lima K-15 (Dentsply-Maillefer, Ballaigues, Suíça). Para determinação do Comprimento Real de Trabalho (CRT), um instrumento K-15 foi inserido passivamente no canal radicular até coincidir com o forame apical. O CRT foi padronizado em 1 mm aquém desta posição. O diâmetro anatômico dos canais radiculares foi determinado com o auxílio de instrumentos do tipo K (Dentsply Maillefer, Ballaigues, Suíça) inseridos passivamente no canal radicular até encontrar o instrumento que ficava levemente preso no forame apical. Este instrumento foi considerado o Instrumento Apical Inicial (IAI) e variou do tamanho 30 ao 50, dependendo do grupamento dental considerado.

O Preparo Químico-Mecânico (PQM) do canal radicular foi realizado com instrumentos manuais tipo K, por meio da técnica coroa-ápice, sendo que o preparo do terço apical foi padronizado e realizado três instrumentos acima do IAI, obtendo-se, então, o Instrumento Apical Final (IAF). Durante o preparo, os instrumentos manuais foram utilizados realizando-se movimentos oscilatórios de forças balanceadas (um quarto de volta para direita, um quarto para esquerda, um quarto de volta para direita novamente, retirando-se a seguir a lima do interior do canal). A cada troca de instrumento, os canais foram irrigados com 1 mL NaOCl a 1% (Asfer, São Paulo, Brasil) por, aproximadamente, 1 min, com o auxílio de uma seringa (Luer Look, SE comercial®, São Paulo, Brasil) provida de ponta de irrigação, ficando 3 mm aquém do CRT. Em seguida, o canal radicular foi preenchido com EDTA a 17% (Biodinâmica, Paraná, Brasil) e agitado com o IAF correspondente a cada espécime, durante 3 min²⁵, seguido da irrigação de 1 mL de NaOCl a 1%, por aproximadamente 1 min, para neutralização e remoção do EDTA. Os canais radiculares foram secos com pontas de papel absorventes estéreis (Tanari, Amazonas, Brasil) e preenchidos com a medicação intracanal: associação de $Ca(OH)_2$ (Iodontosul, Porto Alegre, Brasil) com paramonoclorofenol canforado (PMCC) (Iodontosul, Porto Alegre, Brasil) e propilenoglicol (Dermapelle Farmácia de Manipulação, Santa Maria, Brasil), proporcionada e espatulada de acordo com a consistência ideal. Inicialmente, a pasta foi preparada misturando-se volumes iguais de PMCC e propilenoglicol. Então, o $Ca(OH)_2$ foi misturado ao líquido a uma proporção de 1:1,5²⁶. A pasta à base de $Ca(OH)_2$ foi inserida no interior do canal radicular, inicialmente, com auxílio do IAF de cada canal, seguida por uma espiral lentulo (Dentsply-Maillefer, Ballaigues, Suíça). Posteriormente, os canais radiculares foram selados com uma bolinha de algodão e com cimento restaurador provisório (Coltosol®, Coltène, Altstätten, Suíça). Os espécimes foram armazenados por um período de sete dias, em recipiente plástico à temperatura ambiente, com uma gaze umedecida em soro fisiológico, para evitar a desidratação dos espécimes.

Após este período, o cimento provisório foi removido com uma broca Carbide número 2 (KG Sorensen, São Paulo, Brasil) e a bolinha de algodão, retirada com o auxílio de uma sonda exploradora. A pasta à base de $Ca(OH)_2$ de todos os espécimes

foi removida com uma lima do tipo K, correspondente ao IAF de cada espécime, fazendo-se movimentos circunferenciais e com irrigação de 2 mL de NaOCl a 1%, por aproximadamente 1 min, com o auxílio de uma seringa. Esta dinâmica foi realizada por três vezes. Os espécimes foram, então, randomizados em dois grupos (n=12) através do Programa Random Allocation Software (Microsoft, Washington, Estados Unidos), de acordo com o método de irrigação auxiliar para limpeza final do canal radicular. A randomização foi realizada de forma estratificada levando-se em consideração o IAI (#30, #35, #40, #45, #50).

1. Grupo 1 (n=12): Irrigação Manual

O canal radicular foi preenchido com EDTA a 17% e agitado manualmente com o IAF, correspondente a cada espécime, durante 3 min²⁵. Em seguida, 1 mL de NaOCl a 1% foi utilizado durante, aproximadamente, 1 min, para neutralização e remoção do EDTA.

2. Grupo 2 (n=12): IUP

A IUP foi utilizada empregando-se o Ultrassom Piezoelétrico Ultra Sonic (Gnatus, São Paulo, Brasil), em alta potência, com ponta Endo L (Dabi Atlante, Ribeirão Preto, São Paulo, Brasil), munida de lima tipo K número 15, chegando a 3 mm aquém do CRT. Primeiramente, foram realizadas três ativações de 20 s com 1 mL de NaOCl a 1%^{27,28}. Entre cada ativação, a solução irrigadora foi aspirada/renovada. Posteriormente, mais uma ativação de 1 min foi realizada com EDTA a 17%²⁹. Para finalizar, o canal radicular foi irrigado com 1 mL de NaOCl a 1%, por aproximadamente 1 min, para neutralização do EDTA.

3. Grupo Controle (n=6)

Não recebeu MIC, a fim de comparação com os demais grupos.

Os canais foram aspirados com as pontas Capillary Tips (Ultradent, São Paulo, Brasil) e secos com pontas de papel absorventes estéreis (Meta Biomed, Korea), e os espécimes foram armazenados, devidamente identificados, em recipiente plástico com gaze umedecida, a fim de evitar desidratação, até os procedimentos de avaliação.

A coroa de cada espécime foi removida no nível da junção cimento-esmalte (CEJ), com um disco diamantado dupla face (Vortex, São Paulo, Brasil) em baixa velocidade, deixando os espécimes com um comprimento médio de 15 mm. Para tanto, a entrada do conduto radicular foi protegida com uma bolinha de algodão para permitir o seccionamento da coroa sem contaminação do canal. A porção coronária dos espécimes não foi removida antes dos procedimentos experimentais, para permitir que um maior volume de solução irrigadora ficasse em contato com as paredes do canal radicular. Posteriormente, foram realizados dois sulcos longitudinais, com 1 mm de profundidade, nas superfícies vestibular e lingual de cada raiz, com o propósito de facilitar a clivagem dos espécimes com um cinzel. Um avaliador treinado e cego ao tratamento dos espécimes escolheu a metade de cada raiz que apresentava, a olho nu, maior quantidade de

medicação à base de Ca(OH)₂ remanescente para ser avaliada em estereomicroscópio (Zeiss, Gottingen, Alemanha). Inicialmente, foram realizadas fotografias, apenas ilustrativas, com um aumento de 7,5×, a fim de registrar todo o conduto radicular. A extensão longitudinal do canal radicular foi medida com auxílio de régua milimetrada (Jon, São Paulo, Brasil) e, posteriormente, este foi subdividido em terços – cervical, médio e apical – para a análise de material obturador por secções. Em seguida, foram realizadas fotografias com um aumento de 20× e, com o auxílio do programa Axio Vision (Zeiss, Gottingen, Alemanha), foram delimitadas a área de cada terço do canal radicular e as áreas com presença de medicação remanescente, expressas em mm². As áreas de Ca(OH)₂ foram expressas em porcentagem em relação à área total de cada terço do canal radicular²⁶.

Os dados obtidos foram submetidos à análise estatística com o auxílio do programa estatístico SPSS (SPSS, Chicago, EUA). A porcentagem de medicação intracanal remanescente foi avaliada por terços entre os grupos e, por terços dentro de um mesmo grupo, com os testes Kruskal-Wallis e Wilcoxon, respectivamente. O teste de Tukey foi utilizado a fim de comparar as diferenças dentro de um mesmo grupo. O nível de significância foi fixado em 5%.

RESULTADO

Os resultados estão descritos na Tabela 1.

A Irrigação Manual apresentou, estatisticamente, menor quantidade de medicação intracanal à base de Ca(OH)₂ do que a IUP, independentemente dos terços analisados (p<0,05). O terço apical apresentou, estatisticamente, maior quantidade de Ca(OH)₂ remanescente do que os demais terços (p<0,05), tanto no grupo da Irrigação Manual quanto no Grupo da IUP.

A Figura 1 mostra o grupo controle.

A Figura 2 mostra o grupo da Irrigação Manual.

Tabela 1. Porcentagem de Hidróxido de Cálcio remanescente, por terços, em cada grupo

Tratamento	Terço cervical %Qr (DP) Mín-Máx	Terço médio %Qr (DP) Mín-Máx	Terço apical %Qr (DP) Mín-Máx
IUP	0,57 (1,46) ^A 0,00-4,85	0,45 (0,99) ^A 0,00-3,25	12,79 (17,34) ^B 0,00-57,70
Irrigação Manual	6,42 (10,21) ^A 0,00-36,56	9,72 (9,70) ^A 0,00-32,40	27,46 (18,13) ^B 3,72-67,12
Grupo Controle	0,00 (0) ^A 0,00-0,00	0,00 (0) ^A 0,00-0,00	0,00 (0) ^A 0,00-0,00
P	0.006	0.000	0.001

DP - Desvio Padrão. Qr % - Percentual médio de material residual de acordo com a área total de cada terço (mm²). Análise entre grupos - Teste Kruskal-Wallis, α=5%. Análise intragrupo - Teste Wilcoxon. Letras maiúsculas diferentes significam diferenças estatísticas intragrupo (A-A: Não houve diferença estatisticamente significante entre os terços/ B-B: Não houve diferença estatisticamente significante entre os terços/ C-C: Não houve diferença estatisticamente significante entre os terços/ A-B-C: Houve diferença estatisticamente significante entre os terços).

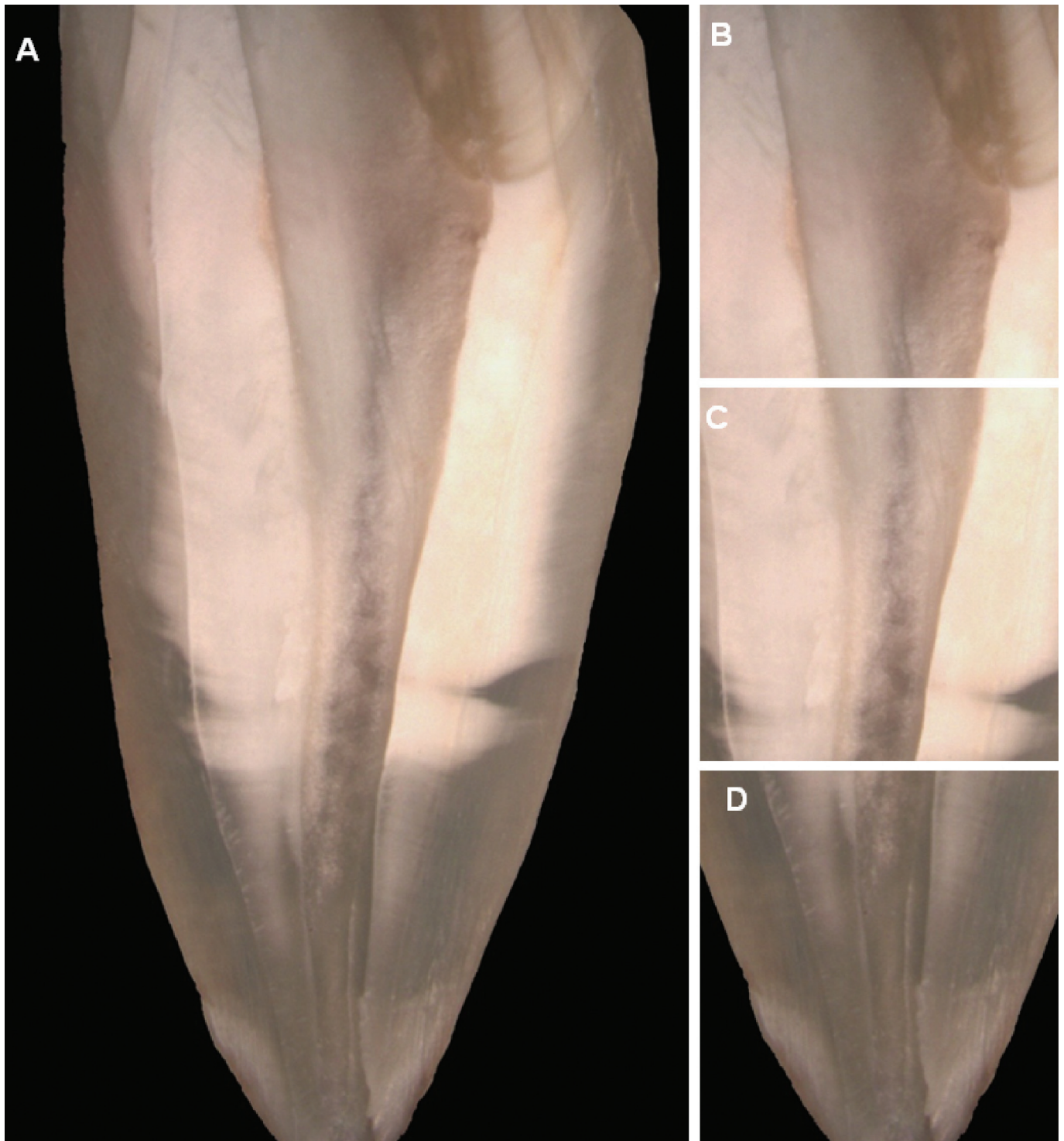

Figura 1. Grupo Controle. (A) Imagem contendo todos os terços do canal radicular, revelando a ausência total de Ca(OH)_2 (7,5 \times). (B) Terço Cervical (20 \times) sem vestígios de Ca(OH)_2 . (C) Terço Médio (20 \times) sem vestígios de Ca(OH)_2 . (D) Terço Apical (20 \times) sem vestígios de Ca(OH)_2 .

A Figura 3 mostra o grupo da IUP.

A Figura 4 mostra o grupo da IUP, com imagem revelando a ausência de Ca(OH)_2 no terço apical.

DISCUSSÃO

A persistência de microrganismos no sistema de canais radiculares pode levar ao insucesso do tratamento endodôntico. Assim, o Ca(OH)_2 é usado como medicação intracanal, no sentido

de suprir o que a instrumentação, juntamente com a utilização de substâncias químicas auxiliares e agentes irrigantes do canal radicular, não conseguiram cumprir durante o preparo químico-mecânico, já que a limpeza e a desinfecção do sistema de canais radiculares são difíceis de serem alcançadas, principalmente em áreas de complexidade anatômica³⁰.

No entanto, após sua ação medicamentosa, o Ca(OH)_2 deve ser completamente removido do interior do canal radicular, já que existe uma correlação entre a presença de Ca(OH)_2 remanescente e a infiltração marginal, que poderia levar ao

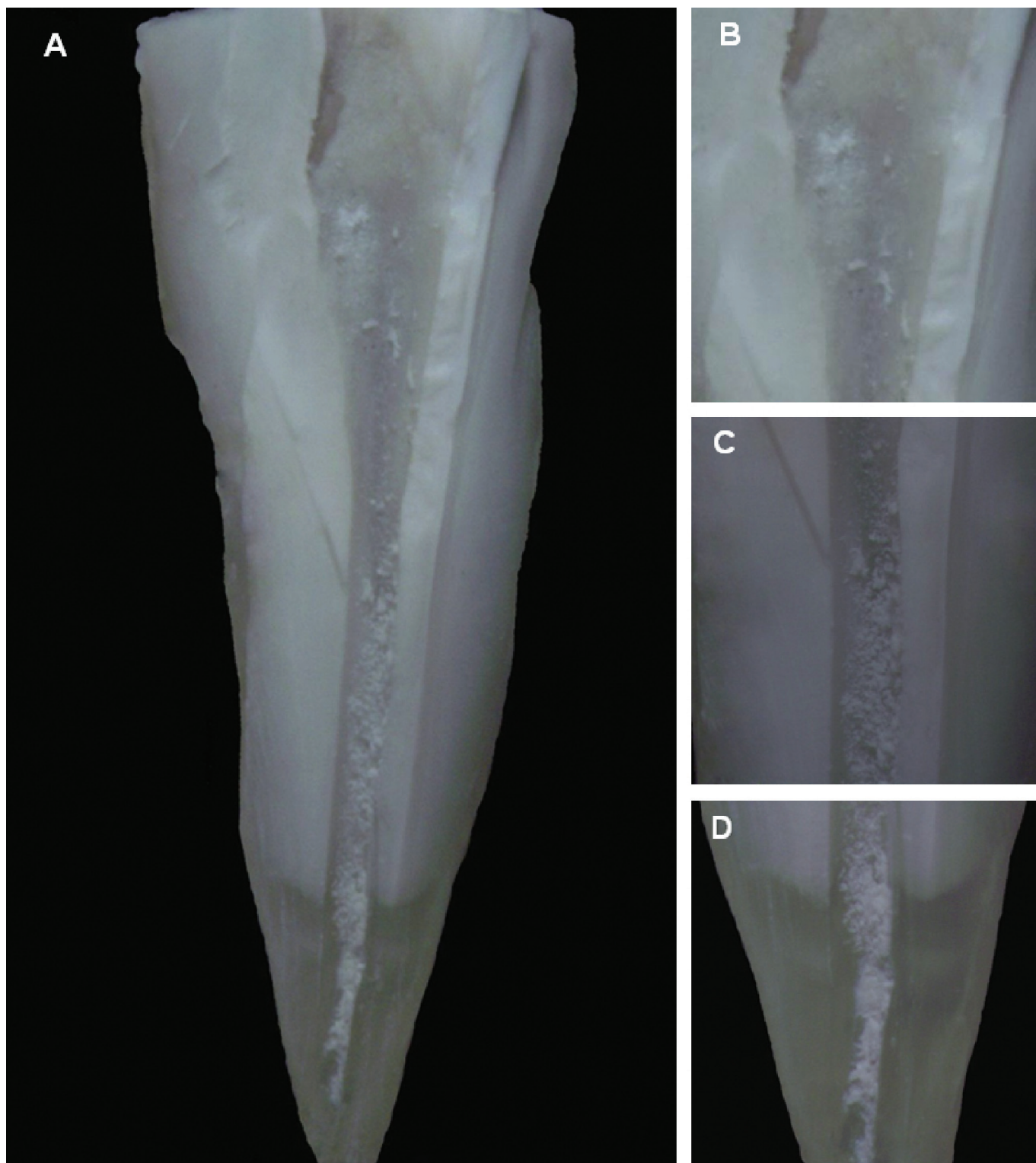


Figura 2. Grupo da Irrigação Manual. (A) Imagem contendo todos os terços do canal radicular, revelando a presença de Ca(OH)_2 , principalmente, no terço médio e apical (7,5 \times). (B) Terço Cervical (20 \times) mostrando a presença de pequena quantidade de Ca(OH)_2 . (C) Terço Médio (20 \times) revelando presença significativa de Ca(OH)_2 . (D) Terço Apical (20 \times) evidenciando a grande presença de Ca(OH)_2 .

insucesso do tratamento endodôntico¹⁰. Segundo Margelos et al.⁶, esta interação existe, principalmente quando o cimento obturador do sistema de canais radiculares for à base de óxido de zinco e eugenol, uma vez que os autores verificaram que o Ca(OH)_2 reagiu com o eugenol, inibindo a formação do quelato de eugenol. Foi observada que a interação do Ca(OH)_2 com o óxido de zinco e eugenol provocou uma alteração na estrutura dos cimentos, deixando sua consistência frágil e granular.

A fim de minimizar esse risco, a literatura vem estudando o uso de alguns métodos para a remoção de medicações intracanal à base de Ca(OH)_2 . Van der Sluis et al.²³, após avaliarem a capacidade de remoção da pasta de Ca(OH)_2 no terço apical de canais radiculares através da IUP e do uso de NaOCl ou água, concluíram que a IUP com NaOCl se mostrou mais eficaz na remoção de Ca(OH)_2 do que os demais grupos. Apesar das diferenças metodológicas, os resultados do presente estudo corroboram com os achados

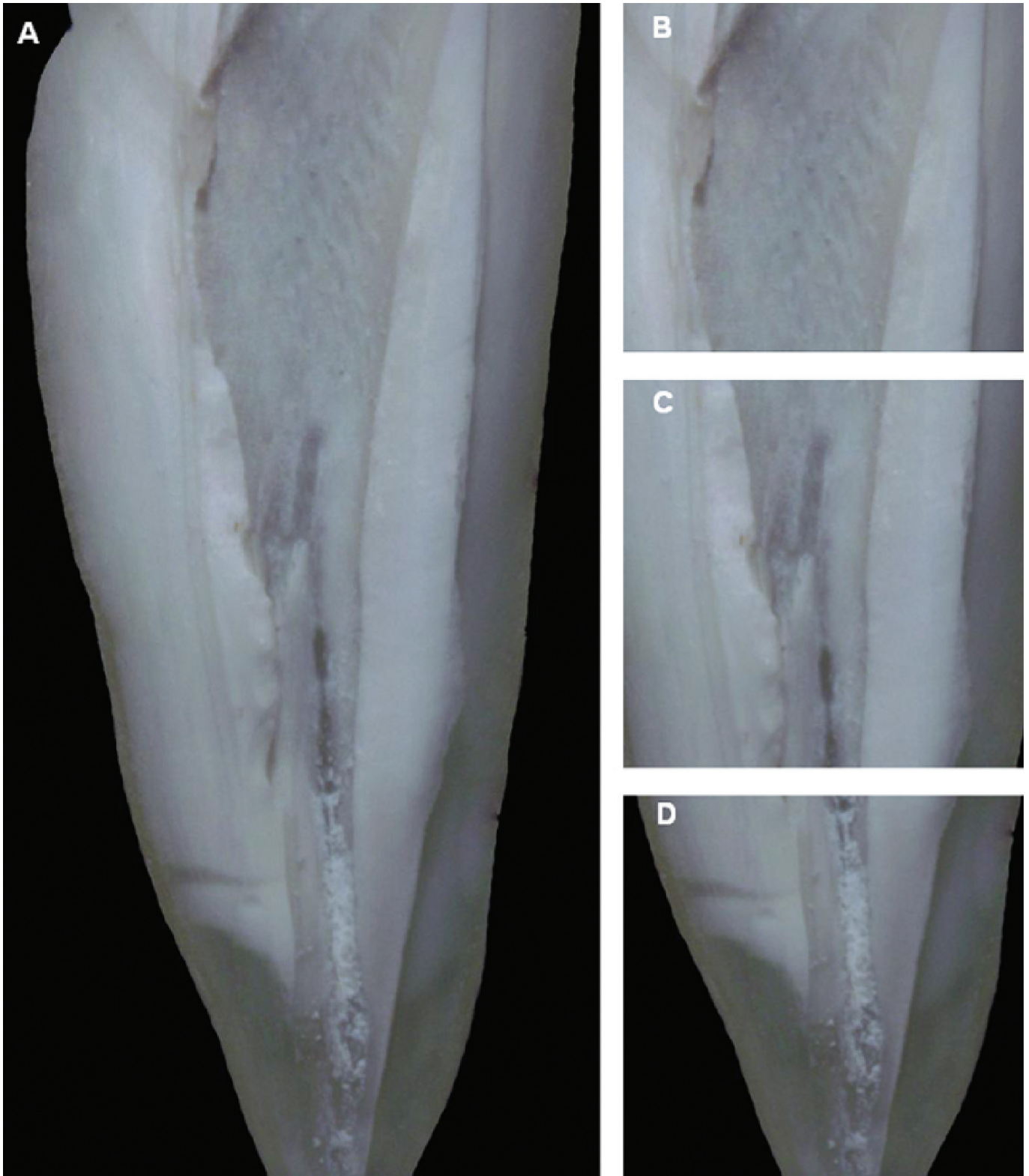

Figura 3. Grupo da Irrigação Ultrassônica Passiva. (A) Imagem contendo todos os terços do canal radicular, revelando presença de Ca(OH)_2 na região apical (7,5 \times). (B) Terço Cervical (20 \times) mostrando ausência de Ca(OH)_2 . (C) Terço Médio (20 \times) revelando ausência de Ca(OH)_2 . (D) Terço Apical (20 \times) indicando pequena quantidade de Ca(OH)_2 .

de Van der Sluis, visto que a técnica convencional associada à IUP mostrou-se mais eficiente na remoção da pasta de Ca(OH)_2 ($p < 0,05$) do que a técnica convencional associada à irrigação final de modo manual. Entretanto, mesmo associando técnicas, em nenhum dos grupos experimentais a medicação intracanal foi completamente removida, quando comparados ao grupo controle ($p < 0,05$).

Verificou-se neste estudo que, na maioria dos espécimes do grupo da IUP, os terços cervical e médio apresentaram ausência ou mínima quantidade de medicação remanescente, quando comparados com o outro grupo experimental. Embora, a IUP tenha sido, estatisticamente, mais eficiente na remoção do material no terço apical do que o grupo da Irrigação Manual, ambos os grupos apresentaram grande quantidade de Ca(OH)_2 .

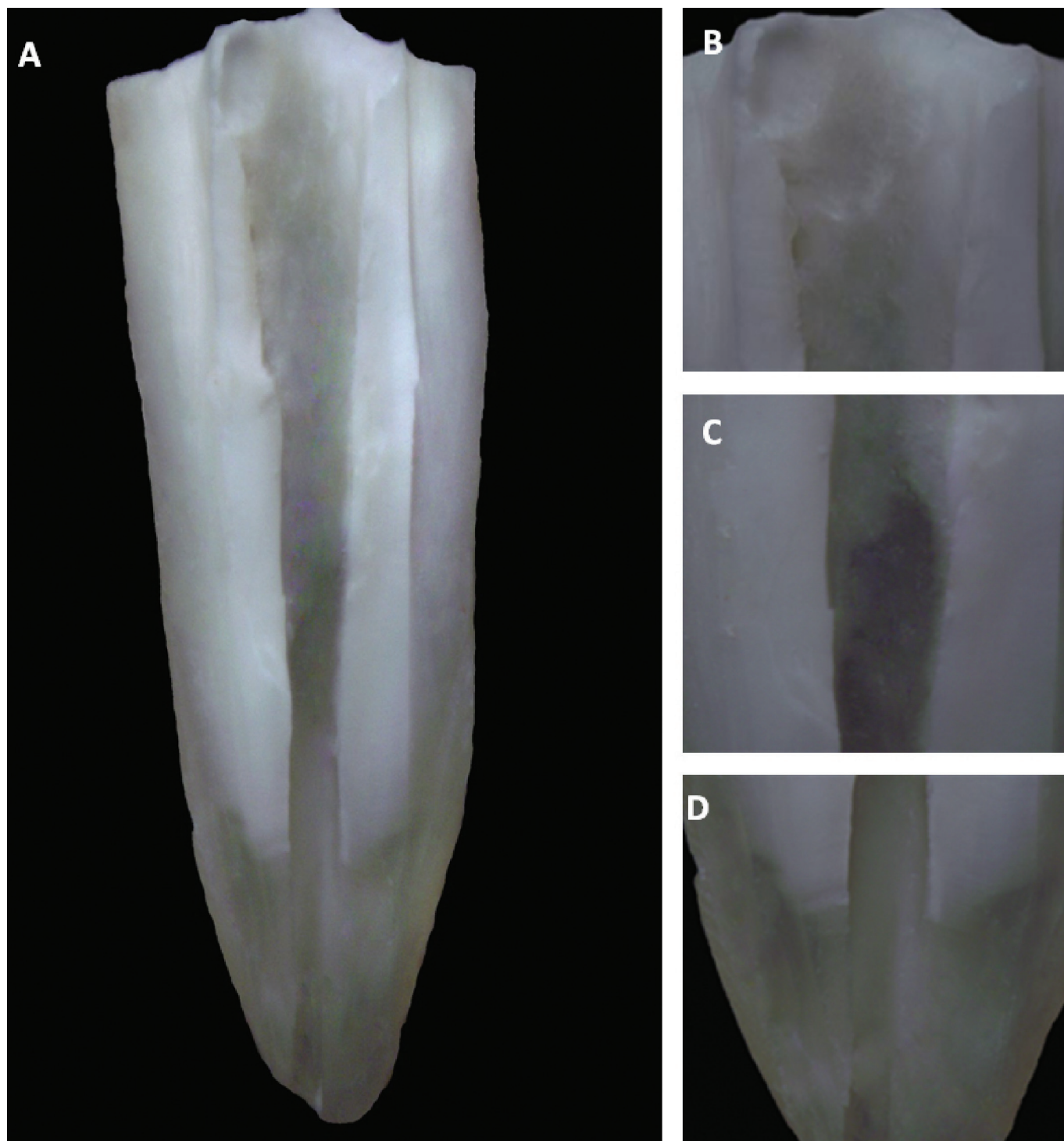


Figura 4. Grupo da Irrigação Ultrassônica Passiva. (A) Imagem contendo todos os terços do canal radicular, sem vestígios de Ca(OH)_2 (7,5 \times). (B) Terço Cervical (20 \times) mostrando ausência de Ca(OH)_2 . (C) Terço Médio (20 \times) revelando ausência de Ca(OH)_2 . (D) Terço Apical (20 \times) evidenciando ausência de Ca(OH)_2 .

neste terço, quando comparado com os demais terços. Este fato evidencia a dificuldade em conseguir limpar e desinfetar adequadamente o canal radicular, principalmente quanto mais próximo do forame apical. Em um estudo semelhante, Silva et al.³¹ avaliaram a eficácia da IUP na remoção do Ca(OH)_2 no terço apical, através de Microscopia Eletrônica de Varredura, e verificaram que o terço apical apresentou maior quantidade de medicação intracanal remanescente, sugerindo que, à medida que se aproxima do forame apical, menos eficaz é a remoção do Ca(OH)_2 .

Wisemann et al.²⁸ avaliaram a remoção de Ca(OH)_2 utilizando a IUP e a Irrigação Ultrassônica (IU), através da microtomografia computadorizada (micro-TC). Os autores encontraram resíduos de Ca(OH)_2 em todos os grupos. Entretanto, o grupo da IUP removeu, significativamente, mais Ca(OH)_2 do que o grupo IU, concluindo que a combinação de instrumentação rotatória e ativação ultrassônica passiva por três períodos de 20 segundos teve menor quantidade de Ca(OH)_2 remanescente no canal em comparação com IU. Embora a comparação direta entre esse trabalho e o presente estudo não seja possível, visto que a forma

de apresentação e a composição da pasta à base de Ca(OH)_2 não são as mesmas, verificou-se, ao utilizar o mesmo protocolo de IUP descrito por esses autores, que alguns espécimes apresentaram ausência de medicação em todos os terços do canal radicular.

Segundo Balvedi et al.²⁶, a composição da pasta à base de Ca(OH)_2 , independentemente do veículo utilizado, não influencia na sua remoção das paredes do canal radicular, sugerindo que a interação entre o hidróxido de cálcio e a dentina é essencialmente mecânica. Além disso, esses autores verificaram que uma limpeza adequada da porção apical do canal radicular é difícil de ser alcançada, mesmo utilizando dispositivos ultrassônicos. Embora se tenha encontrado diferença estatisticamente significativa entre os protocolos testados, grande quantidade de medicação intracanal ainda permaneceu no terço apical, mesmo utilizando a IUP.

Algumas considerações devem ser realizadas em relação à metodologia empregada neste estudo. Primeiramente, o método de avaliação utilizado permitiu avaliar apenas a área de Ca(OH)_2 remanescente, diferentemente de outras metodologias em que é possível quantificar tridimensionalmente os resíduos de medicação intracanal, como a Microtomografia Computadorizada²⁸. Porém, o microtomógrafo é um equipamento caro e com acesso limitado. Além disso, a porção coronária dos espécimes foi removida somente após a execução dos procedimentos experimentais. Segundo Wiseman et al.²⁸, a remoção da coroa previamente aos protocolos de irrigação elimina um reservatório natural para a

solução irrigadora. Ademais, ao se ativar a solução irrigadora com o ultrassom, uma quantidade considerável de solução pode ser perdida coronalmente, diminuindo a pressão hidrostática para o ápice.

Ressalta-se que a dificuldade em remover completamente o Ca(OH)_2 encontrada neste estudo também foi verificada por outros autores, demonstrando que resíduos de Ca(OH)_2 tendem a permanecer nas paredes do canal radicular, principalmente no terço apical, já que, até o momento, nenhum método foi capaz de removê-los por completo. Contudo, mesmo tendo protocolos variados, é consenso na literatura que a técnica da IUP para a remoção de Ca(OH)_2 é superior às demais. Nesse sentido, suscita-se a importância do desenvolvimento de novos estudos a fim de estabelecer um protocolo eficiente para a completa remoção de medicações intracanaís à base de Ca(OH)_2 , assim como para avaliar a implicação clínica de presença de Ca(OH)_2 no sucesso do tratamento endodôntico.

CONCLUSÃO

A IUP combinada à técnica convencional demonstrou ser mais eficiente na remoção de medicação intracanal à base de Ca(OH)_2 do que a associação da Irrigação Manual com a técnica convencional. O terço apical apresentou, estatisticamente, maior quantidade de Ca(OH)_2 remanescente do que os demais terços, independentemente da técnica proposta.

REFERÊNCIAS

1. Siqueira LF, Lopes HP. Mechanisms of antimicrobial activity of calcium hydroxide: a critical review. *Int Endod J*. 1999; 32: 361–9. <http://dx.doi.org/10.1046/j.1365-2591.1999.00275.x>
2. Law A, Messer H. An evidence-based analysis of the antimicrobial effectiveness of intracanal medicaments. *J Endod*. 2004; 30: 689–94. <http://dx.doi.org/10.1097/01.DON.0000129959.20011.EE>
3. Athanassiadis B, Abbott PV, Walsh LJ. The use of calcium hydroxide, antibiotics and biocides as antimicrobial medicaments in endodontics. *Aust Dent J*. 2007; 52:64–82. <http://dx.doi.org/10.1111/j.1834-7819.2007.tb00527.x>
4. Barbizam JV, Trope M, Teixeira EC, Tanumaru-filho M, Teixeira FB. Effect of calcium hydroxide intracanal dressing on the bond strength of a resin-based endodontic sealer. *Braz Dent J*. 2008; 19: 224–7. <http://dx.doi.org/10.1590/S0103-64402008000300009>
5. Rödijg T, Vogel S, Zapf A, Hülsmann M. Efficacy of different irrigants in the removal of calcium hydroxide from root canals. *Int Endod J*. 2010; 43:519–27. <http://dx.doi.org/10.1111/j.1365-2591.2010.01709.x>
6. Margelos J, Eliades G, Verdellis C, Palaghias G. Interaction of calcium hydroxide with zinc oxide-eugenol type sealers: a potential clinical problem. *J Endod*. 1997; 23(1): 43-8. [http://dx.doi.org/10.1016/S0099-2399\(97\)80206-3](http://dx.doi.org/10.1016/S0099-2399(97)80206-3)
7. Çaliskan MK, Turkun M, Turkun LS. Effect of calcium hydroxide as an intracanal dressing on apical leakage. *Int Endod J*. 1998; 31(3): 173-7. <http://dx.doi.org/10.1046/j.1365-2591.1998.00145.x>
8. Calt S, Serper A. Dentinal tubule penetration of root canal sealers after root canal dressing with calcium hydroxide. *J Endod*. 1999; 25(6):431-3. [http://dx.doi.org/10.1016/S0099-2399\(99\)80273-8](http://dx.doi.org/10.1016/S0099-2399(99)80273-8)
9. Tatsuta CT, Morgan LA, Baumgartner JC, Adey JD. Effect of calcium hydroxide and four irrigation regimens on instrumented and uninstrumented canal wall topography. *J Endod*. 1999; 25(2):93-8. [http://dx.doi.org/10.1016/S0099-2399\(99\)80004-1](http://dx.doi.org/10.1016/S0099-2399(99)80004-1)
10. Kim SK, Kim YO. Influence of calcium hydroxide intracanal medication on apical seal. *Int Endod J*. 2002; 35(7):623-8. <http://dx.doi.org/10.1046/j.1365-2591.2002.00539.x>
11. Sevimey S, Oztan MD, Dalat D. Effects of calcium hydroxide paste medication on coronal leakage. *J Oral Rehabil*. 2004; 31(3):240-4. <http://dx.doi.org/10.1046/j.0305-182X.2003.01225.x>
12. Onoda HK, Fernandes RPG, Gonçalves RD, Pécora JD, Figueiredo JLG, Yoshinari GH, et al. A persistência de diferentes curativos de demora no interior do canal radicular: análise por microscopia eletrônica. Alguns aspectos do uso de hipoclorito de sódio em endodontia ônica de varredura. *Braz Oral Res*. 2007; 21 (1):136.

13. Lambrianidis T, Kosti E, Boutsoukis C, Mazinis M. Removal efficacy of various calcium hydroxide/chlorhexidine medicaments from the root canal. *Int Endod J.* 2006; 39: 55–61. <http://dx.doi.org/10.1111/j.1365-2591.2005.01049.x>
14. Salgado RJ, Moura-Netto C, Yamazaki AK, Cardoso LN, De Moura AA, Prokopowitsch I. Comparison of different irrigants on calcium hydroxide medication removal: microscopic cleanliness evaluation. *Oral Surg Oral Med Oral Pathol Oral Radiol Endod.* 2009; 107: 580–4. <http://dx.doi.org/10.1016/j.tripleo.2008.12.008>
15. Bombana AC, Zinet MPA, Antoniazzi JH. Avaliação, do ponto de vista macroscópico da permanência de resíduos de hidróxido de cálcio após seu uso como medicação intracanal. *Anais da Reunião Científica da SBPqO.* 1993; 9:70
16. Lambrianidis T, Margelos J, Beltes P. Removal efficiency of calcium hydroxide dressing from the root canal. *J Endod.* 1999; 25(2):85-8. [http://dx.doi.org/10.1016/S0099-2399\(99\)80002-8](http://dx.doi.org/10.1016/S0099-2399(99)80002-8)
17. Kenée DM, Allemang JD, Johnson JD, Hellstein J, Nichol BK. A quantitative assessment of efficacy of various calcium hydroxide removal techniques. *J Endod.* 2006; 32(6):563-5. <http://dx.doi.org/10.1016/j.joen.2005.10.065>
18. Naaman A, Kaloustian H, Ounsi HF, Naaman-Bou Abboud N, Ricci C, Medioni E. A scanning electron microscopic evaluation of root canal wall cleanliness after calcium hydroxide removal using three irrigation regimens. *J Contemp Dent Pract.* 2007; 1; 8(1):11-8.
19. Wu MK, Van der Sluis LWM, Wesselink PR. The capability of two hand instrumentation techniques to remove the inner layer of dentine in oval canals. *Int Endod J.* 2003; 36: 218–24. <http://dx.doi.org/10.1046/j.1365-2591.2003.00646.x>
20. Lee SJ, Wu MK, Wesselink PR. The effectiveness of syringe irrigation and ultrasonics to remove debris from simulated irregularities within prepared root canal walls. *Int Endod J.* 2004; 37: 672–8. <http://dx.doi.org/10.1111/j.1365-2591.2004.00848.x>
21. Plotino G, Pameijer CH, Grande NM, Somma F. Ultrasonics in endodontics: a review of the literature. *J Endod.* 2007; 33: 81–95. <http://dx.doi.org/10.1016/j.joen.2006.10.008>
22. Van Der Sluis LW, Wu MK, Wesselink PR. A comparison between a smooth wire and a K-file in removing artificially placed dentine debris from root canals in resin blocks during ultrasonic irrigation. *Int Endod J.* 2005; 38: 593–6. <http://dx.doi.org/10.1111/j.1365-2591.2005.00921.x>
23. Van Der Sluis LW, Versluis M, Wu MK, Wesselink PR. The evaluation of removal of calcium hydroxide paste from an artificial standardized groove in the apical root canal using different irrigation. *Int Endod J.* 2007; 40: 52-7. <http://dx.doi.org/10.1111/j.1365-2591.2006.01182.x>
24. Tadesmir T, Celik D, Er K, Yildirim T, Ceyhanli KT, Yesilyurt C. Efficacy of several techniques for the removal of calcium hydroxide medicament from root canals. *Int Endod J.* 2011; 44: 505–9. <http://dx.doi.org/10.1111/j.1365-2591.2011.01854.x>
25. Mayer BE, Peters OA, Barbakow F. Effects of rotary instruments and ultrasonic irrigation on debris and smear layer scores: a scanning electron microscopic study. *Int End J* 2002; 35: 582–9. <http://dx.doi.org/10.1046/j.1365-2591.2002.00502.x>
26. Balvedi RPA, Versiani MA, Manna FF, Biffi JCG. A. Comparison of two techniques for the removal of calcium hydroxide from root canals. *Int Endod J.* 2010; 43: 763–8. <http://dx.doi.org/10.1111/j.1365-2591.2010.01718.x>
27. van der Sluis LWM, Vogels MPJM, Verhaagen B, Macedo R, Wesselink PR. Study on the influence of refreshment/activation cycles and irrigants on mechanical cleaning efficiency during ultrasonic activation of the irrigant. *J Endod.* 2010;36:737–40. <http://dx.doi.org/10.1016/j.joen.2009.12.004>
28. Wisemann A, Cox TC, Paranjpe A, Flake NM, Cohenca N, Johnson JD. Efficacy of sonic and ultrasonic activation for removal of calcium hydroxide from mesial canals of mandibular molars: a microtomographic study. *Int Endod J.* 2011; 37: 235-8.
29. Saber Sel-D, Hashem AA. Efficacy of different final irrigation techniques on smear layer removal. *J Endod.* 2011; 37(9):1272-5. <http://dx.doi.org/10.1016/j.joen.2011.06.007>
30. Naïr PNR, Henry S, Cano V, Vera J. Microbial status of apical root canal system of human mandibular first molars with primary apical periodontitis after one visit endodontic treatment. *Oral Surg Oral Med Oral Pathol Oral Radiol Endod.* 2005; 99: 231–52. <http://dx.doi.org/10.1016/j.tripleo.2004.10.005>
31. Silva JM, Cruz HM, Araújo LM, Pessoa OF. Avaliação da remoção do hidróxido de cálcio com utilização de diferentes métodos de irrigação. *Rev Odontol UNESP.* 2009; 38(1): 37-43.

CONFLITOS DE INTERESSE

Os autores declaram não haver conflitos de interesse.

AUTOR PARA CORRESPONDÊNCIA

Priscila Tahani Michelsen Zart

Faculdade de Odontologia, UNIFRA – Centro Universitário Franciscano, 97041-041 Santa Maria - RS, Brasil

e-mail: priscila_tahani@hotmail.com

Recebido: Julho 8, 2013
Aprovado: Novembro 8, 2013