

Tratamento dermatológico para a alopecia areata.

Relato de caso clínico

Pedro Ferrás da Silva FERNANDES^a, Sara Filipa de Oliveira DURÃO^b

^a*Médico Dentista, Mestre em Implantologia, Faculdade de Medicina Dentária, Universidade do Porto – UP, Porto, Portugal*

^b*Médica Dentista, Aluna do V Mestrado em Cirurgia Oral, Faculdade de Medicina Dentária, Universidade do Porto – UP, Porto, Portugal*

Fernandes PFS, Durão SFO. Dental-dermatological treatment for alopecia areata: case report. Rev Odontol UNESP. 2009; 38(4): 263-66.

Resumo: A alopecia areata é uma dermatite frequente, caracterizada pela perda de pelo no couro cabeludo, na barba ou em qualquer área pilosa do corpo, em ambos os gêneros e em qualquer idade. A sua etiopatogenia parece ser diversificada e está, por vezes, relacionada com fatores bem definidos, tais como infecções dentárias. Devido à localização em zonas visíveis, como a face, esta desordem dermatológica apresenta um impacto psicológico significativo nos seus portadores. Este artigo apresenta um caso clínico de inclusões dentárias e de alopecia areata, resolvido por meio da eliminação dessas inclusões dentárias conjuntamente com um tratamento dermatológico. Com este trabalho, os autores pretendem demonstrar a relação existente entre a inclusão dentária e o aparecimento da alopecia areata, bem como o tratamento preconizado para essa situação clínica.

Palavras-chave: *Alopecia areata; inclusão dentária; etiologia; tratamento.*

Abstract: Alopecia areata is a common dermatitis described by the loss of hair on the scalp, beard or any area of the body with hair follicles, affecting both sexes in any age. Although its etiology seems somewhat multifactorial, in some clinical cases specific factors can be identified, like teeth infections. Due to the location in anterior locations like the face, this dermatological disorder has a huge psychologic impact the patients. This paper presents a clinical case of impacted teeth and alopecia areata, which was solved by the removal of those teeth and simultaneously with a dermatological treatment. The authors try to demonstrate the relation between impacted teeth and alopecia areata, as well as the standard treatment for this clinical situation.

Keywords: *Alopecia areata; impacted teeth; etiology; treatment.*

Introdução

A alopecia areata é uma desordem dermatológica frequente, caracterizada pela perda rápida de pelo¹, restringida a uma área específica² e que já está descrita desde 1500-2500 a.C., no Papiro de Ebers.³

A alopecia areata é uma doença crônica dos folículos pilosos e das unhas, que provoca queda dos cabelos e/ou pelos, por interrupção da sua síntese, sem que ocorra, entretanto, destruição ou atrofia dos folículos. O fato de esse comprometimento não ser definitivo é o motivo pelo qual a alopecia areata pode ser reversível.⁴

É uma dermatite, caracterizada pelo aparecimento de áreas bem circunscritas, redondas ou ovaladas de perda de pelo, com coloração normal da pele, atingindo o couro cabeludo, a barba ou qualquer área pilosa do corpo.⁴⁻⁷

A alopecia areata é uma doença comum, com uma incidência de 2 a 3% entre as dermatoses e 0,1% na população geral.⁹ Esta desordem ocorre em ambos os gêneros e em todas as idades^{6,10}, sendo porém mais prevalente na população masculina jovem.¹¹

A etiologia da alopecia foi sempre um enigma e a sua evolução variável, não previsível.^{12,13} As placas de alopecia areata são habitualmente assintomáticas⁴ e reversíveis de uma maneira geral,² crescendo o pelo novamente passados alguns meses, apesar de haver algumas recorrências.¹²

Segundo alguns autores^{2,12}, o aparecimento destas placas de alopecia pode estar relacionado com um foco infeccioso de origem dentária. Já em 1902, Jacquet¹⁴ sugeriu que a alopecia areata fosse desencadeada por fontes de irritação

dos nervos, tais como doenças dentárias. Nestes casos de alopecia areata de origem dentária, as áreas peladas são geralmente pequenas, redondas e bem delimitadas.

Hebra e Kaposi¹⁵ acreditavam que a alopecia areata era causada por uma lesão na função nervosa.

Muller e Winkelmann¹⁶ encontraram desordens tiroideias em 8% dos pacientes com alopecia areata, propondo uma associação entre a alopecia areata com alterações autoimunes da tireoide.

Provavelmente, a sua etiopatogenia será multifatorial, com um componente autoimune e genético.^{4,5} Vários fatores, incluindo alterações imunológicas e endócrinas, fatores genéticos, stress, infecções e distúrbios psicológicos/psiquiátricos, têm sido implicados na etiologia da doença.^{6,17-19} Contudo, não há um consenso e a etiopatogenicidade da alopecia areata ainda não foi esclarecida.

Implicações clínicas

Esta condição dermatológica apresenta um impacto psicológico significativo para o paciente, podendo afetar a autoestima devido a comprometimentos estéticos na cabeça e na face.

Caso clínico

Paciente de 24 anos, que manifestava sinais de alopecia areata, compareceu à consulta de Odontologia, após ter consultado um dermatologista, com a queixa principal da perda de pelo localizado na zona da face direita. O aparecimento daquela área sem pelos havia sido totalmente assintomático no decorrer dos dois meses anteriores à consulta.

Durante a história clínica, o paciente relatou que o dermatologista diagnosticou como alopecia areata de origem desconhecida, não sabendo contudo indicar que exames lhe haviam sido efectuados. Foi-lhe recomendado um exame dentário para pesquisa de eventuais lesões infecciosas, bem como para restabelecer e/ou confirmar a saúde bucal.

O exame extrabucal revelou uma área de alopecia bem demarcada na zona anterolateral da face direita, com 2 cm de comprimento (Figura 1), caracterizada por uma pele lisa e suave.

Ao exame intrabucal, o paciente não apresentava nenhuma lesão por cárie e tinha boa higiene bucal.

O exame radiográfico revelou a inclusão de três terceiros molares (18, 28 e 48). O terceiro molar inferior esquerdo já tinha sido extraído (Figura 2).

Sem mais nenhuma outra causa identificável, levantou-se a hipótese da alopecia areata ser originada pela inclusão dentária e procedeu-se à exodontia dos três dentes inclusos (Figura 3).

Concomitantemente, o dermatologista prescreveu um rubefaciente tópico à base de hidrato de cloral, bem como uma solução com 5% de minoxidil com aplicação de 12 em

12 horas, de forma a induzir algum recrescimento de pelo na área afetada.

Após dois meses da exodontia dos dentes em causa, começou-se a denotar o aparecimento de pelos com coloração esbranquiçada na área da alopecia (Figura 4). Ao final de seis meses, a área afetada estava praticamente imperceptível (Figura 5).

Discussão

Não há um consenso no que se refere à causa e à patogenicidade da alopecia areata. Os fatores etiopatogênicos são, na maioria dos casos, múltiplos e inter-relacionados, sendo que a eliminação de apenas um fator é raramente suficiente para a recuperação total do paciente.^{12,17}

A alopecia areata ocorre normalmente em pessoas na terceira década de vida, em ambos os gêneros.⁸

Não são todos os pacientes que sofrem desta condição que precisam de tratamento, uma vez que na maioria dos pa-

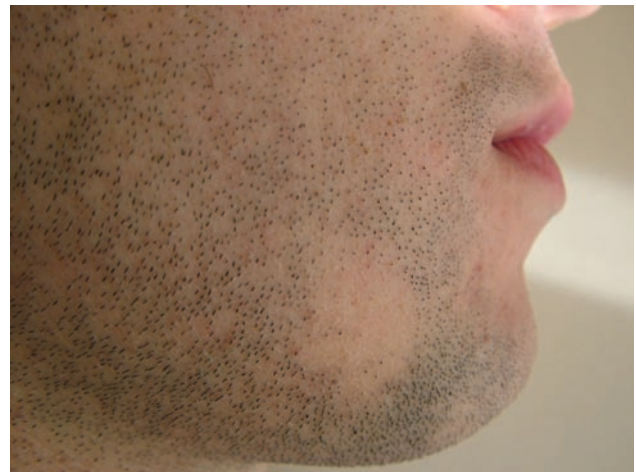

Figura 1. Área de alopecia bem demarcada na zona anterolateral da face direita.

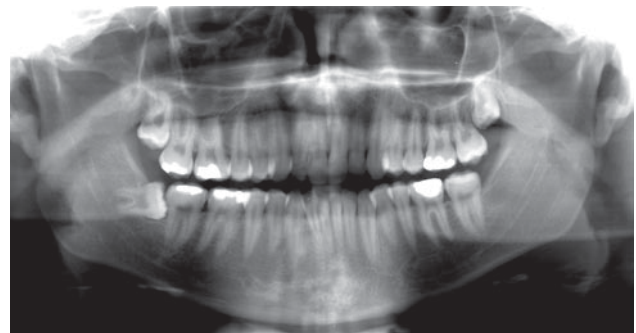


Figura 2. Ortopantomografia dentária, na qual se observa a inclusão de três terceiros molares (18, 28 e 48).

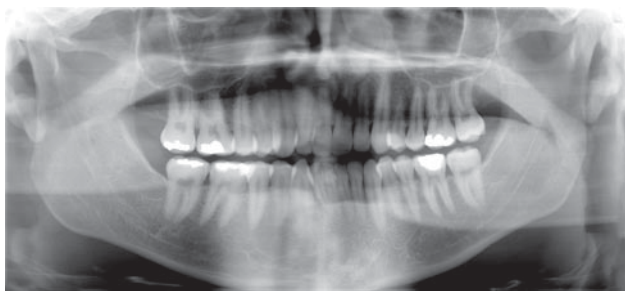


Figura 3. Ortopantomografia dentária após a exodontia dos três terceiros molares inclusos.

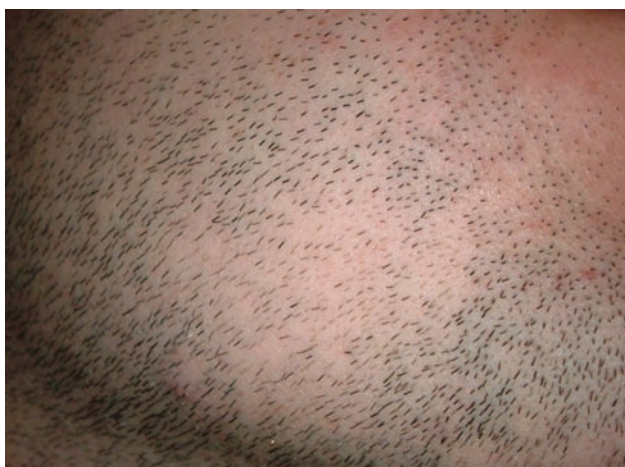

Figura 4. Pormenor do aparecimento de pelos na zona de alopecia, após dois meses da extração dos dentes inclusos.

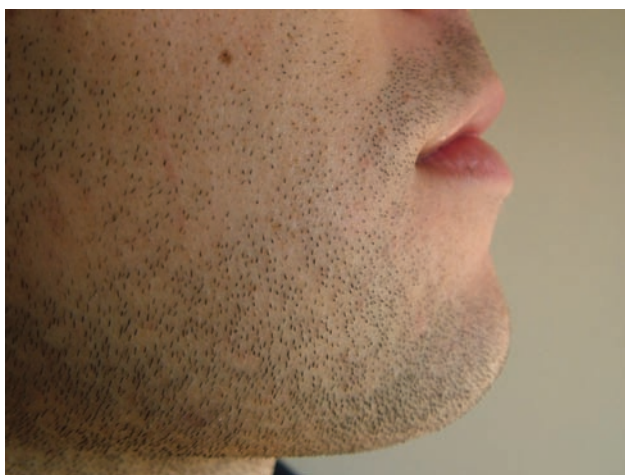

Figura 5. Fotografia da área correspondente à alopecia areata, após seis meses da extração dos dentes inclusos.

cientes o pelo volta a crescer espontaneamente. Estes casos ocorrem quando a perda de pelo é resultante de alterações naturais nas hormonas corporais ou qualquer outra razão que é geralmente temporária.⁴

Não há alteração na textura da pele e o recrescimento geralmente começa com pelos brancos, os quais irão ser substituídos por pelos de cor normal quando toda a área está coberta com pelos.⁴

Contudo, a alopecia areata de origem dentária pode ser considerada uma entidade clínica distinta, tal como é ilustrada neste caso clínico e como demonstrou Lescious et al.²: com a erradicação da patologia dentária, observou-se um completo recrescimento de pelos na área afetada. O prognóstico é favorável e a recuperação é rápida após a erradicação do foco dentário.

No que se refere a um eventual tratamento dermatológico da alopecia areata, este é direcionado aos sinais clínicos e não altera o prognóstico da doença. Muitas drogas podem causar hipertricose, mas na maioria dos casos o seu mecanismo é desconhecido.²⁰

As medidas terapêuticas mais frequentemente utilizadas são:⁴

- **Rubefacientes tópicos:** exemplos: hidrato de cloral e ácido acético. Demonstram-se eficazes apenas nas formas em placas pouco numerosas, benignas, que têm, como evolução normal, a cura em poucos meses.
- **Corticosteroides tópicos e infiltrações intralesionais:** amplamente empregados, mas quase não existem estudos controlados da sua real eficácia na alopecia areata.
- **Minoxidil:** empregado em soluções a 5%, em duas aplicações diárias. Utilizado isoladamente ou em associação com antralina ou corticosteroides tópicos. Mecanismo de ação desconhecido, mas admite-se que estimule a síntese folicular de DNA e tem ação direta na proliferação e na diferenciação dos queratinócitos. Regula a fisiologia do pelo. Segundo os resultados do estudo de Fenton e Wilkinson²⁰, o minoxidil tópico pode induzir o recrescimento de cabelo numa proporção substancial de pacientes que sofrem de alopecia areata.
- **Imunoterapia tópica:** empregam-se substâncias altamente sensibilizantes para que provoquem dermatite de contacto alérgica na área afecta e produza-se um infiltrado inflamatório que substitua o infiltrado inflamatório linfocitário específico da alopecia areata. Atualmente, empregam-se o dibutilester do ácido esquárico e a difenciprona.

No caso clínico apresentado, de acordo com a literatura científica descrita anteriormente, o tratamento preconizado foi a extração de todos os dentes inclusos (três terceiros molares), bem como uma terapêutica dermatológica coadjuvante, à base de medicamentos tópicos locais que induzem hipertricose.

O recrescimento dos pelos iniciou-se dois meses após as exodontias, havendo uma total recuperação após seis meses.

Os resultados obtidos estão em conformidade com outros trabalhos, nomeadamente o de Montoya et al.,¹² que referiu um recrescimento de pelos na zona afetada por alopecia, após três meses das extrações dentárias.

Conclusão

A etiopatogenia da alopecia areata continua questionável, necessitando de mais dados científicos que permitam este esclarecimento. Contudo, casos há em que esta alteração dermatológica parece estar diretamente relacionada com patologias da boca, nomeadamente a inclusão dentária.

O estomatologista é um elemento essencial na pesquisa da etiologia e no possível tratamento da alopecia areata, devendo estar particularmente atento a esta desordem, uma vez que pode ser consequência de um problema dentário isolado ou concomitante a outros fatores etiológicos.

A alopecia areata comprometendo áreas circunscritas na face, sem etiologia aparente, e quando o paciente apresenta dentes inclusos, pode ser tratada com extração dos inclusos associada com terapêutica local dermatológica para acelerar o processo de reaparecimento de pelos.

Referências

- Güleç T, Tanriverdi N, Çagay D, Yasemin S, Akçali C. The role of psychological factors in alopecia areata and the impact of the disease on the quality of life. *Int J Dermatol.* 2004;43:352-6.
- Lescious P, Maman L. An unusual case of alopecia areata of dental origin. *Oral Surg Oral Med Oral Pathol Oral Radiol Endod.* 1997;84:290-92.
- Sehgal VN, Jain S. Alopecia areata: past perceptions. *Int J Dermatol.* 2002 41:189-90.
- Rivitti EA. Alopecia areata: revisão e atualização. *An Bras Dermatol.* 2005;80:57-68.
- Pericin M, Trüeb RM. Topical immunotherapy of severe alopecia areata with diphenylcyclopropenone: evaluation of 68 cases. *Dermatology.* 1998;196:418-21.
- Roselino AM, Almeida AM, Hippolito MA, Cerqueira BC, Maffei CM, Menezes JB, et al. Clinical-epidemiologic study of alopecia areata. *Int J Dermatol.* 1996;35:181-4.
- McElwee KJ, Tobin DJ, Bystryjn J-C, King Jr LE, Sundberg JP. Alopecia areata: an autoimmune disease? *Exp Dermatol.* 1999;8:371-9.
- Shamsadini S, Eshkavary SS, Sepehr V. Determination prevalence of clinical patterns of alopecia areata in relation to some varieties in Kerman Iran. *The Internet Journal of Dermatology.* 2006;3(2). Available from: <http://www.ispub.com/ostia/index.php?xmlFilePath=journals/ijd/vol3n2/alopezia.xml#>
- Healy E, Rogers S. PUVA treatment for alopecia areata – does it work? A retrospective review of 102 cases. *Br J Dermatol.* 1993;129:42-4.
- Price V. Alopecia areata: clinical aspects. *J Invest Dermatol.* 1991;96:685.
- Tobin DJ, Fenton Da, Kendall MD. Cell degeneration in alopecia areata: an ultrastructural study. *Am J Dermatopathol.* 1991;13:248-56.
- Montoya JA, Cutando A, Jimenez MJ. Alopecia areata de origen dental. *Medicina Oral.* 2002;7:303-8.
- Rantuccio F, Mastrolonardo M, Conte A. Area Celsi. Osservazioni personali e revisione della letteratura. *G Ital Dermatol Venereol.* 1995;130:23-35.
- Jacquet L. Pathogénie de la pelade. *Bull Soc Fr Dermatol.* 1902;13:299-322. *Cit in* Lescious P, Maman L. An unusual case of alopecia areata of dental origin. *Oral Surg Oral Med Oral Pathol Oral Radiol Endod.* 1997;84:290-92.
- Hebra T, Kaposi M. In: Tay W. *Disease of the Skin*, Vol. 3. London: The New Sydenham Society. *Cit in* Sehgal VN, Jain S. Alopecia areata: past perceptions. *Int J Dermatol.* 2002 41:189-90.
- Muller SA, Winkelmann RK. Alopecia areata: an evaluation of 736 patients. *Arch Dermatol.* 1963;88:290-8.
- Price VH, Colombo BW. Heritable factors distinguish two types of alopecia areata. *Dermatol Clin.* 1993;14:679-89.
- Shapiro J. Alopecia areata. *Dermatol Clin.* 1993;11:35-42.
- Skinner RB, Light WH, Bale GF, et al. Alopecia areata and presence of cytomegalovirus DNA. *J Am Med Assoc.* 1995;273:1419-20.
- Fenton DA, Wilkinson JD. Topical minoxidil in the treatment of alopecia areata. *Br Med J.* 1983;287:1015-7.

Autor para correspondência:

Pedro Ferrás da Silva Fernandes
pedroferras@gmail.com

Recebido: 11/11/2008

Aceito: 24/08/2009